「要介護高齢者の口腔内の現状」　～歯・補綴物の脱落と誤飲～

発表者　社会福祉法人賛幸会　特別養護老人ホームはまゆう　歯科衛生士　霜村 まどか

1．問題提起

厚生労働省が実施した令和６年歯科疾患実態調査の結果、8020(ハチマルニイマル)運動など歯の健康に対する意識の向上で高齢者の残存歯数は増加。80 歳で 20 本以上の歯を有する者の割合は過去最大の 61.5%に到達した。

反面、消費者庁に寄せられた「食品以外のもの」の誤飲・誤食した事故情報では、医薬品の包装に次いで義歯・詰め物が２番目に多く、上位を占めている。

高齢者の歯(補綴物)の誤飲状況について当法人の実態を６年半にわたり追跡調査した。

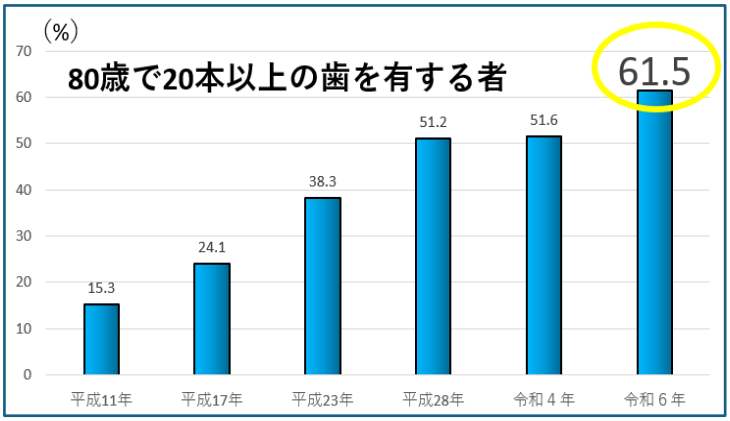

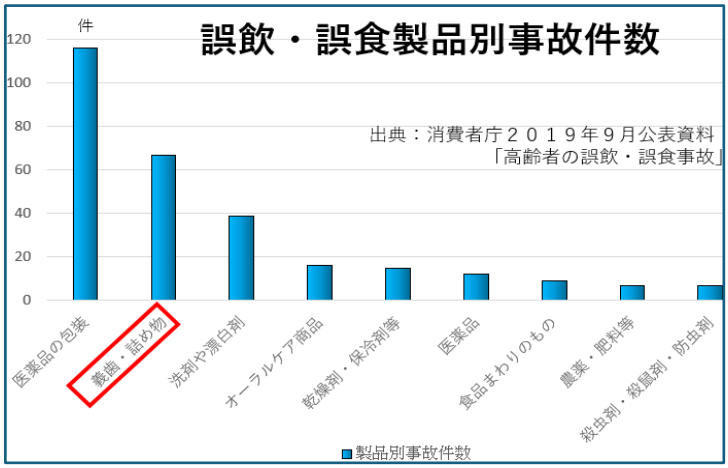

2．目　　的

歯の脱落・誤飲の全てを未然に防ぐことは困難だが、早期発見により重大事故を防止することができる。高齢者の口腔内の現状と、多く使用されている補綴物について知ること、天然歯と人工歯の脱落過程には違いがあり誤飲時の危険性について知ることを目的とする。

3．方　　法

① 口腔内を正確に把握するため、新規入所１週間以内に口腔内の確認を行い、口腔内・義歯の写真を撮影し、記録に残す。

② 口腔ケアや食事の際に歯(補綴物)の脱落を発見した時は、まずベッドサイド、食器、服等周囲を捜索。見付からない場合は誤飲を疑い、レントゲン撮影を実施。

③ レントゲンにより脱落物が確認できた場合は病院受診(内視鏡による摘出)をするか、経過を追跡し、排泄での排出を待つかを判断する。

4．成果・課題

【成　果】

平成 30 年 12 月１日から令和７年５月 31 日までの６年半の観察期間において、約 750 名の口腔内撮影を実施。入所期間中に 70 件の誤飲疑いがあり、レントゲン撮影により 15 件の誤飲が確認された。

そのうち８件に関し、病院を受診し内視鏡による摘出を行った。残る７件は、経過観察による排出確認を目指した。55 件は脱落物の所在が不明のままであった。

① 内視鏡による回収事例　病院を受診し、内視鏡により摘出を行った。

90 代　女性　要介護 5　アルツハイマー型認知症　高血圧

【食 形 態】　ミキサー粥・ミキサー食　　【口腔ケア】全介助

【経　　緯】　職員から歯科衛生士に連絡があり、歯の脱落を発見する

【医師の指示】レントゲン撮影　→　上部消化管内に異物あり

② 自然排出事例

90 代　男性　要介護 3　認知症　2 型糖尿病　多発脳梗塞

【食 形 態】軟飯・刻み食　　【口腔ケア】全介助

【経　　緯】義歯装着時に左下のクラスプ(金具)がなくなっているのに気付く

【医師の指示】レントゲン撮影 → 腸内に異物あり

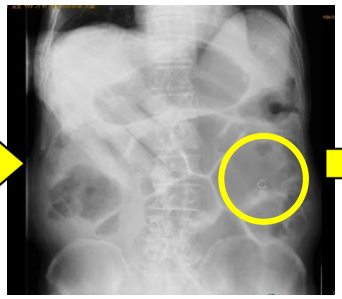

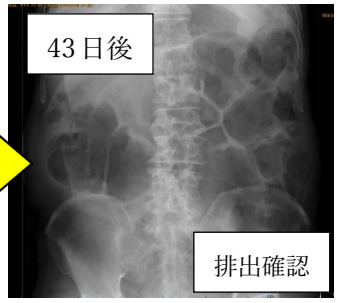

③ 体内滞留継続事例

90 代　男性　要介護 4　アルツハイマー型認知症

【食 形 態】ミキサー粥・やわらか食　　【口腔ケア】全介助

【経　　緯】口腔ケア時脱落を発見する

【医師の指示】レントゲン撮影 → 腸内に異物あり

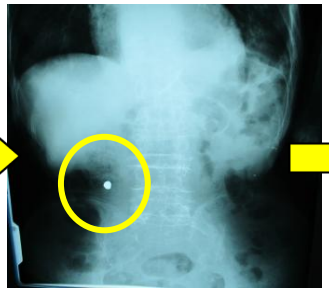

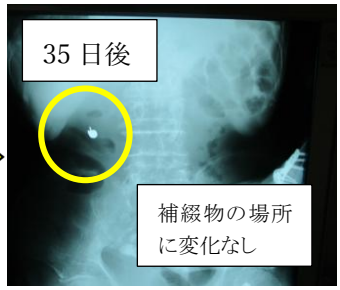

【課　題】

歯や補綴物の脱落・誤飲を 100%予防することは困難であるが、口腔内・義歯の状態をあらかじめ把握することで異常の早期発見と重大事故を防ぐことができる。

入所時に写真を撮影し記録に残すことで、変化が生じた際に多職種での情報共有を的確に行うことができる。

口腔ケアは、口腔内の清潔保持だけでなく口腔内に変化がないか確認する場でもあり、全身疾患の予防につながるため日頃から多職種で口腔ケアに取り組み連携を図り異常の早期発見・早期対応に努めていくことが重要である。

本日発表のテーマに関する先行する研究は少なく、今後も実態の把握に努めていきたい。